

ӘЛ-ФАРАБИ АТЫНДАҒЫ ҚАЗАҚ ҰЛТТЫҚ УНИВЕРСИТЕТІ

Жоғарғы медицина мектебі

Іргелі медицина кафедрасы

Пәннің қорытынды емтихан бағдарламасы

2020-2021 оқу жылы

МiF2203 «Адамның қалыпты морфологиясы мен физиологиясы»

(анатомия, физиология, гистология, биофизика) 11 кредит

Қорытынды емтиханның бекітілген формасы - жазбаша емтихан

Қорытынды емтиханға енгізілген тақырыптар:

1. Лимфа және иммундық жүйе
2. Сұйық, электролит және қышқыл-негіз балансы
3. Сұйықтық балансы электролит балансы
4. Қышқыл-негіз балансы
5. Лимфа жүйесінің гистологиясы Лимфа жүйесінің жасушалары, лимфа ұлпасының түрлері, қызыл сүйек кемігі, тимус, лимфа түйіндері, бадамша бездер және көкбауыр
6. Жалпы анатомия және ас қорыту процестері Ауыз қуысы, өңеш, асқазан
7. Асқазан Бауыр, өт қабы, ұйқы безі
8. Жіңішке және тоқ ішек
9. Ас қорыту жүйесінің гистологиясы: Орта бөлімі: аш ішек, тоқ ішек, он екі елі ішек.
10. Ас қорыту органдары мен бауыр тіндерінің, ұйқы безінің микроскопиялық анатомиясын сипаттамасы
11. Тамақтану
12. Метаболикалық күйлер және метаболикалық жылдамдық Денедегі жылу және терморегуляция
13. Ас қорыту жүйесінің гистологиясы II Асқорыту мүшелері мен ұлпаларының микроскопиялық анатомиясы III Бауыр, ұйқы безі
14. Эндокриндік жүйеге шолу Гипоталамус және гипофиз
15. Басқа эндокриндік бездер
16. Гормондар және олардың әсері
17. Эндокриндік органдар мен тіндердің микроскопиялық анатомиясы
18. Эндокриндік жүйе. Орталық эндокриндік жүйе. Гипоталамус, гипофиз, эпифиз.
19. Гормондар және олардың жасушаларға бағытталған әрекеттері
20. Эндокриндік бұзылулар
21. Стресс және бейімделу Эйкозаноидтар және басқа сигнал беретін молекулалар
22. Эндокриндік органдар мен тіндердің микроскопиялық анатомиясы
23. Перифериялық эндокриндік жүйе. Бүйрек үсті безі, қалқанша без, қалқанша маңы бездері.
24. Гистологиялық репродуктивті жүйе Жыныстық көбею және даму
25. Репродуктивті жүйе Ер адамның репродуктивті жүйесінің гистологиясы I Ерлердің репродуктивті жүйесі.
26. Ерлердің репродуктивті анатомиясы. Жыныстық жетілу, гормоналды бақылау және климактерия
27. Гистология Әйелдердің репродуктивті жүйесі: аналық бездің құрылысы, қызметтері, овогенезі, жатыр түтіктері.
28. Әйелдердің репродуктивті жүйесі: аналық бездің құрылысы мен қызметі, овогенез, жатыр түтіктері
29. Сперма және шәует. Еркектің жыныстық реакциясы
30. Жыныстық жетілу және менопауза

31. Адам эмбриологиясы Жыныстық жасушалар. Адам эмбрионының алғашқы даму кезеңдері.
32. Оогенез және жыныстық цикл. Әйелдердің жыныстық реакциясы
33. Жүктілік және босану. Лактация
34. Жыныстық жасушалар. Адам эмбрионының алғашқы даму кезеңдері.
35. Ұрықтану. Бөлу.
36. Гастрүляция. Жыныс қабаттарының дифференциациясы, органогенез.
37. Жүйке жүйесінің биофизикасы Нейрон синапстарының электрофизиологиясы
38. Жүйке жүйесінің биофизикасы
39. Жүйке жүйесінің тірек жасушаларының гистологиясы (нейроглия)
40. Жүйке жүйесінің гистологиясы Перифериялық жүйке жүйесі. Жұлын
41. Жұлын
42. Жұлын нервтері
43. Соматикалық рефлексдер
44. Орталық жүйке жүйесі. Ми. Мидың қабығы. Миы.
45. Ми қабықтарын, қарыншаларды, жұлын сұйықтығын және қанмен жабдықтауды шолу
46. Миға, мидың ми бездеріне, қарыншаларына, цереброспинальды сұйықтыққа және қанмен қамтамасыз етуге шолу
47. Ми және орта ми
48. Алдыңғы ми
49. Сезім Мүшелерінің Гистологиясы Көру органы, иіс сезу органы. Есту және тепе-теңдік органдары, дәм сезіну.
50. IV ми мидың интегративті функциялары
51. Сезім Мүшелерінің Гистологиясы Көру органы, иіс сезу органы. Есту және тепе-теңдік органдары, дәм сезіну.
52. Бас сүйек нервтері II
53. Вегетативті жүйке жүйесінің жалпы қасиеттері мен анатомиясы
54. Мақсатты мүшелерге автономды әсер ету. Автономиялық функцияны орталық басқару
55. Сенсорлық рецепторлардың қасиеттері мен түрлері Жалпы сезімдер; Химиялық сезімдер
56. Химиялық сезім - дәм мен иіс. Көз және көру
57. Сезім мүшелері IV Есту және тепе-теңдік

Күтілетін нәтижелер:

Емтихан кезінде студенттер:

- 1) адам ағзалары жүйесінің жас және гендерлік аспектілері бойынша анатомия, топография және визуализация туралы білімдерін көрсетуге;
- 2) микроскопиялық үлгілерде органдар жүйесінің ұлпаларын құрайтын жасушалық және жасушалық емес құрылымдарды олардың пайда болуы мен қызметі туралы түсінік бере отырып анықтай білу;
- 3) адам ағзалары мен жүйелерінің (қан айналымы, тыныс алу, ас қорыту, бөліну, қозғалу, қан түзілуі, сезім мүшелерінің қызметі) қызметін және реттейтін механизмдерін анықтайтын физиологиялық процестер туралы білімдерін көрсету;
- 4) гомеостаздың нейроэндокриндік реттелуі, әртүрлі жағдайларда метаболизм туралы білімді түсіну және қолдану;
- 5) жүктілік кезіндегі процестер мен анатомиялық-физиологиялық процестерді, физиологиялық стресстің әртүрлі нұсқаларымен, өсуі мен өсуі, инволюциялық өзгерістері туралы;

- 6) жоғары жүйке қызметі физиологиясы мен таным процесі туралы білімдерін көрсету;
 - 7) негізгі физиологиялық функциялар бойынша зерттеулер жүргізе білу;
 - 8) қалыпты өмірлік процестерді түсіну және бағалау үшін адам ағзасының анатомиясы, гистологиясы және қызметі туралы білімді интеграциялауда аналитикалық дағдыларды көрсетуге;
 - 9) білім алудағы олқылықтарды анықтау және өзінің білімі мен дағдыларын жетілдіру стратегияларын құру қабілетін көрсету;
- медициналық және ғылыми ақпаратқа қатысты басқа студенттермен және оқытушылармен тиімді қарым-қатынас жасау, морфологиялық құрылым мен физиологиялық процестерді талқылау кезінде олардың пікірлерін нақты тұжырымдау, сондай-ақ топ мүшесі ретінде тиімді жұмыс жасау.

Емтиханға тапсырмалардың үлгілік типологиясы:

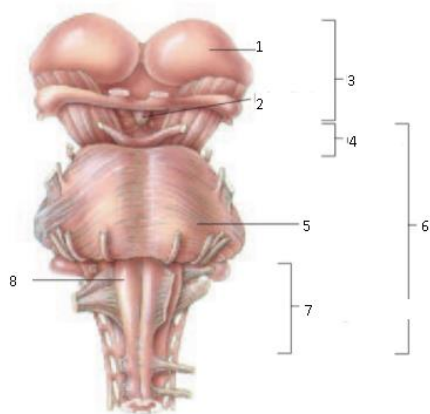
1. Лимфа жүйесінің негізгі қызметі қандай?
2. Лимфа, оның құрамы және қасиеттері. Лимфа қозғалысына сипаттама беріңіз.
3. Лимфа жүйесінің иммунитеттегі рөлін сипаттаңыз
4. Лимфа тамырларының ерекшеліктерін сипаттаңыз
5. Қандай лимфа мүшесі лимфаны сүзеді, оның құрылысы мен қызметін сипаттаңыз.
6. Қызыл сүйек кемігі мен көкбауырдың құрылысы мен қызметін сипаттаңыз
7. Судың бір сұйықтық бөлімінен екіншісіне қалай ауысатынын сипаттаңыз
8. АДГ әрекеттерін сипаттаңыз?
9. Жасушадан тыс бөлімнің негізгі сұйықтықтары қандай?
10. Сұйықтық қабылдауды реттеудің маңызды механизмі қандай?
11. Сұйықтықтың шығуын реттеуде қандай гормон маңызды?
12. Электролиттік тепе-теңдікті реттеуде қандай екі мүшелік жүйе маңызды?
13. Натрий мен калийдің артықтығы мен жетіспеушілігі қандай? Латынша атауын атаныз
14. Натрий мен калий теңгерімсіздігінің себептері мен салдары қандай?
15. Натрий балансын реттеуде қандай гормондар ең маңызды? Олардың әрекеттерін сипаттаңыз.
16. Шамадан тыс жоғары және төмен рН мәні қандай? Әрқайсысының кейбір себептері мен салдарын көрсетіңіз.
17. Химиялық буферлер дене сұйықтығының рН-ын қалай реттейтінін сипаттаңыз.
18. Тыныс алу жүйесі дене сұйықтығын рН қалай реттейтінін сипаттаңыз.
19. Ас қорыту жолдарының және ас қорыту жүйесінің қосымша мүшелерінің тізімін жасаңыз;
20. Ауыздан өңешке дейінгі ас қорыту жолдарының жалпы анатомиясын сипаттаңыз;
21. Үлгідегі өңешті анықтаңыз; Сілекейдің құрамы мен қызметтерін сипаттаңыз; ас қорыту жүйесінің функциялары мен негізгі физиологиялық процестерінің тізімін жасау;
22. механикалық және химиялық ас қорытуды ажырата білу;
23. Барлық химиялық қорытылу негізінде жатқан негізгі химиялық процесті анықтаңыз, осы процестің негізгі субстраттары мен өнімдерін атаңыз;
24. Сілекей бөлінуі мен жұтылуының жүйке бақылауын сипаттаңыз.
25. Асқазанның жалпы анатомиясын сипаттаңыз;
26. Үлгі бойынша ішті анықтаңыз; асқазан шырышты қабатының эпителий

- жасушаларының әр түрінің қызметін көрсетіңіз;
27. Асқазанның секрециясын анықтап, олардың қызметтерін көрсетіңіз; Асқазанда тұз қышқылы мен пепсин қалай пайда болатынын түсіндіріңіз;
 28. Асқазанның тағамға жиырылу реакциясын сипаттаңыз;
 29. Асқазан жұмысының үш фазасын және асқазан белсенділігі қалай белсендіріліп, басылатынын сипаттаңыз.
 30. Бауырдың, өт қабының, өт жолдары жүйесінің және ұйқы безінің жалпы анатомиясын сипаттаңыз;
 31. Үлгідегі бауырды, өт қабын, өт жолдарын және ұйқы безін анықтаңыз; тоқ ішектің қабаты мен аш ішектің қабығын салыстырыңыз;
 32. Ішек бактерияларының физиологиялық маңыздылығын көрсетіңіз; тоқ ішекте пайда болатын толғақтың түрлерін талқылау;
 33. Дефекацияның неврологиялық бақылауын түсіндіріңіз.
 34. Аштық пен қанықтылықты реттейтін кейбір факторларға сипаттама беріңіз;
 35. Қоректік заттарды анықтаңыз және қоректік заттардың негізгі алты категориясын атап өтіңіз;
 36. Метаболизм жылдамдығына әсер ететін кейбір факторларды сипаттаңыз; дене жылуының негізгі көздерін анықтау;
 37. Нейрондарға көмектесетін және олардың сәйкес функцияларын көрсететін жасушалардың алты түрін атаңыз; белгілі бір жүйке талшықтарының айналасында орналасқан миелин қабығын сипаттаңыз және оның маңыздылығын түсіндіріңіз;
 38. Миелинсіз нерв талшықтарының олардың тірек жасушаларымен байланысын сипаттаңыз;
 39. Эмбриондық даму көздерін және құрылымының жалпы заңдылықтарын, жүйке жүйесі мүшелерінің морфологиялық және функционалдық ерекшеліктерін сипаттаңыз.
 40. Соматикалық және вегетативті жүйке жүйесіне тән қарапайым және күрделі рефлекторлық доғалардың олардың мүшелер мен жасушалар деңгейіндегі ерекшеліктерін ескере отырып көбейту.
 41. Неліктен жасушада мембранадағы электр зарядтарындағы (кернеулері) айырмашылық бар екенін түсіндіріңіз;
 42. Нейронды ынталандыру оның мембранасында жергілікті электр реакциясын қалай тудыратынын түсіндіріңіз; Жергілікті реакциялар жүйке сигналын қалай тудыратынын түсіндіріңіз;
 43. Нейротрансмиттерлер мен нейромодуляторларға мысалдар келтіріңіз және олардың әрекетін сипаттаңыз;
 44. Ұйқының кезеңдерін, олардың ми толқындарымен және ұйқының жүйке механизмдерімен байланысын сипаттаңыз;
 45. Мидың сана мен ойлаумен, есте сақтау қабілетімен, эмоциялармен, сезімдермен, қозғалтқышты басқарумен және тілмен байланысты аймақтарын анықтаңыз; және мидың оң және сол жарты шарларының функционалдық айырмашылықтарын талқылау.
 46. Құлақ, көз, дәм және иіс мүшелерінің микроскопиялық анатомиясын сипаттаңыз.
 47. Диенцефалонның негізгі үш компонентін атаңыз және олардың орналасуы мен қызметін сипаттаңыз;
 48. Ретикулярлық түзілімнің орналасуы мен қызметін сипаттаңыз. 24. Үлгідегі артқы

- және ортаңғы миды тауып анықтаңыз. 25. Жалпы нервтердің және ганглиялардың анатомиясына анықтама беріңіз;
49. Жұлын нервінің жұлынға қалай жабысатындығын сипаттаңыз;
 50. Осы камераларды толтыратын цереброспинальды сұйықтықтың өндірісі, циркуляциясы және қызметін талқылау;
 51. 12 бас нервтерін атауы мен нөмірі бойынша тізімдеңіз;
 52. рецептор мен сезім мүшесін анықтаңыз;
 53. Вегетативті жүйке жүйесінің екі бөлімі жалпы функциялары бойынша қалай ерекшеленетінін түсіндіріңіз.
 54. Бүйрек үсті бездері мен симпатикалық жүйке жүйесінің арасындағы байланысты талқылаңыз;
 55. АНС көптеген мақсатты мүшелерді қос иннервация арқылы қалай басқаратынын түсіндіріңіз;
 56. Дыбыстың биіктігі мен қаттылығын анықтайтын дыбыс толқындарының қасиеттерін анықтаңыз;
 57. Сперматогенездің ерекшеліктерін түсіндіріңіз, аталық бездердің эндокриндік қызметі, тіндердің және қан тамырларының қабаттары мен ер жыныс жүйесінің қосымша мүшелерінің құрамын анықтаңыз.
 58. Натрий мен калийдің қызметтерін көрсетіңіз;
 59. Эндокриндік жүйенің бірнеше мүшелерін атаңыз;
 60. Эндокриндік бездердің экзокриндік бездермен қарама-қайшылығы;
 61. Көптеген гормондардың стандартты жиырылуын тану;
 62. Жүйке және эндокриндік жүйелердің ұқсастығы мен айырмашылығын сипаттаңыз.
 63. Гормоналды және эндокриндік жүйені анықтаңыз; эндокриндік жүйенің бірнеше мүшелерін атаңыз;
 64. ішкі секреция бездерін сыртқы секреция бездерімен салыстырыңыз;
 65. Эндокриндік жүйенің мүшелерін микроскопиялық және ультрамикроскопиялық деңгейде олардың тіндік элементтері арқылы таныңыз.
 66. Эмбриондық даму көздерін және құрылымының жалпы заңдылықтарын, эндокриндік жүйе мүшелерінің морфологиялық және функционалдық ерекшеліктерін сипаттаңыз.
 67. Эндокриндік жүйенің бір бөлігінің микроскопиялық анатомиясын сипаттаңыз.

Емтихан тапсырмаларының шамамен типологиясы

Анатомия:

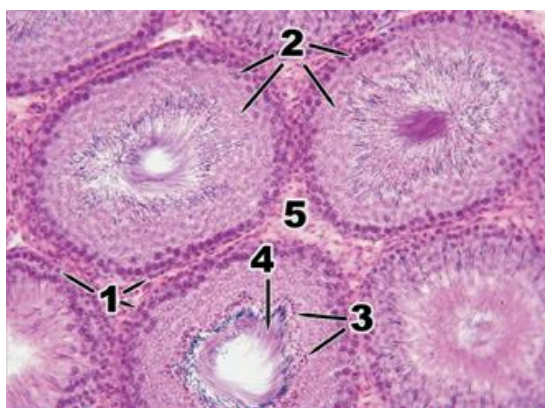


Суретте құрылымның қай жақтан көрінісі бейнеленгенін атаңыз. ОЖЖ-нің қай бөлімі көрсетілгенін анықтаңыз. Эмбриологиялық дамуына түсініктеме беріңіз.

Көрсетілген анатомиялық құрылымдарды атаңыз және олардың қызметін сипаттаңыз. Аталған құрылым арқылы қай жолдар өтетінін сипаттаңыз.

Физиология: Даурен 74 жаста, гипертониямен және ашуланшақ. Бірнеше күн бұрын ол инсульт алып, самай бөлігіне қан құйылды. Осы үлестің функцияларына байланысты қандай салдары болуы мүмкін? Вернике мен Броканың аудандарының қызметіне байланысты айырмашылықтарын сипаттаңыз.

Гистология:



Санмен белгіленген құрылымдарды атаңыз. Аталық жыныс безінің құрылысын сипаттаңыз. Аталық жыныс безінің гематотестикулярлы сүзгісінің құрылысын сипаттап, оның қызметтік маңыздылығын түсіндіріңіз.

Зерттеуге арналған анатомиялық құрылымдардың тізімі

1. Ас қорыту жүйесі:

Ауыз қуысының тамбуры; Ауыздың өзі; Жоғарғы / төменгі ерін; Еріннің адгезиясы; Жоғарғы / төменгі ерін френуласы; щек; майлы жақ; сағыз; тілдің френумы; тіл астындағы бүктеме; тіл астындағы папиллалар; қатты және жұмсақ таңдай; таңдай тілі; амигдаланың шұңқыры; таңдай бадамша безі; жұтқыншақ; тілдің бұлшық еті; таңдай бұлшықеті; тәж, мойын; азу тістер; тіл және оның бөліктері; тілдік бадамша без; тілдің папиллалары: жіп тәрізді, конус тәрізді, саңырауқұлақ, ойықты, жапырақ тәрізді; тіл бұлшықеті; стилоидты бұлшықет; сілекей безі; жақ асты безі; тіл асты безі; тіл астындағы кіші арналар; жұтқыншақ; жұтқыншақтың доғасы; жұтқыншақтың мұрын, ауыз және көмей бөлімдері; жұтқыншақ

(аденоидты) бадамша без; есту түтігінің жұтқыншақ саңылауы; өңеш; жатыр мойны, кеуде қуысы, іштің өңеші; асқазан; алдыңғы / артқы қабырғалар; кіші / үлкен қисықтық; жүректің ашылуы және жүрек бөлігі; іштің доғасы мен денесі; пилорикалық бөлік; қақпаның ашылуы және қақпағы; пилориялық сфинктер; іштің қатпарлары; асқазан өрістері; бауыр-асқазан байланысы; жіңішке ішек және оның бөліктері: он екі елі ішек, арық, ішек; дөңгелек бүктемелер; ішек қуысы; ішек бездері; топтық лимфоидты түйіндер; он екі елі ішектің ампуласы (баданасы); он екі елі ішектің жоғарғы, төмен, көлденең, көтерілу бөлігі; тоқ ішек және оның бөліктері: өсінді / көлденең / төмендеу / сигма тәрізді ішек; тік ішек; тоқ ішек таспалары: мезентериальды, оментальды, бос; гаустраның қос нүктесі; май процестері; илеоцекальды клапан; қосымша; тоқ ішектің оңға / солға бүгілуі; тоқ ішектің лунаттық қатпарлары; тік ішектің сакральды / периналық иілісі; тік ішектің ампуласы; анальды (анальды) канал; анус; анустың ішкі / сыртқы сфинктері; тік ішектің көлденең қатпарлары; анальды (анальды) тіректер, синусалар, қақпақтар; ректалды веноздық плексус; бауыр, оның беті: диафрагматикалық / висцеральды; төменгі шеті; бауырдың байламдары: орақ, коронарлық, оң және сол жақ үшбұрышты, гепато-асқазан, гепатодуоденальды, дөңгелек; бауырдың оң / сол жағы; өт қабының шұңқыры; ойық, дөңгелек байламдардың жарылуы; веноздық байламның сынуы; төменгі қуыс вена ойығы; бауыр қақпасы; меншікті бауыр артериясы; портал венасы; шаршы бөлшек; каудат лобы; бауыр лобуласы; аралық артериялар, тамырлар; орталық тамырлар; өт жолдары; аралық түтіктер; оң / сол / жалпы бауыр түтігі; өт қабы; өт қабының түбі, денесі, мойны; кистикалық канал; спиральды бүктеме; жалпы өт жолдары; бауыр-ұйқы безі ампуласы; ұйқы безі, оның бөліктері: бас, дене, құйрық; ұйқы безінің сіңірі; алдыңғы / артқы / төменгі беті; жоғарғы / алдыңғы / төменгі жиек; ұйқы безі түтігі; аксесуарлық панкреатикалық канал; көкбауыр: диафрагматикалық / висцеральды беткей, жоғарғы / төменгі шеті, алдыңғы / артқы шеті; көкбауыр қақпасы;

2. Репродуктивті жүйе:

Аталық бездің беттері, ұштары мен шеттері; альбуминозды мембрана және медиастин; аталық без түтікшелері мен каналдары; эпидидимис және оның бөліктері; эпидидимистің синустары; vas deferens және оның бөліктері; сперматикалық сым және оның бөліктері; аталық бездің қабығы және сперматикалық сым; аталық бездің және эпидидимнің салмағы; қуықасты безі; ұрық көпіршіктері; vas deferens; булбуретральды бездер; пенистің кавернозды және губкалы денелері; жыныс мүшесінің маңдай терісі; желбезек; уретрияның бөліктері, оның қисықтары мен сфинктері; қабыршақ. аналық бездің ұштары, шеттері және беттері; аналық бездің меншікті және тірек байламдары; жатыр түтіктері; шеткі құбыр; жатыр бөлігі, деммус, ампула және жатыр түтігінің шұңқыры; түтік ұстамасы; дене, түбі және жатыр мойны; жатырдың ашылуы; алдыңғы және артқы ерін; жатыр мойны каналы, жатыр қуысы; жатырдың дөңгелек және кең байламдары; қынап; қынаптық форникс; қынаптың тамбуры; әйелдер уретриясы; пияз тамбуры; үлкен және кішкентай лабия; клитор; тамбур бездері; беткей / терең көлденең периналық бұлшықет; уретрияның сфинктері; сіатикалық-кавернозды бұлшықет; анустың сфинктері; анусты көтеретін бұлшықет; периналық фассия; сіатикалық-ректалды шұңқыр.

3. Эндокриндік жүйе:

Гипоталамус; қалқанша без (лобтар және истмус); эпителий денесі; гипофиз; тимус; эпифиз; бүйрек үсті безі; ұйқы безі; аталық без; аналық без.

4. Жүйке жүйесі:

Медулла; көпір; мишық; ортаңғы ми; диенцефалон; б) соңғы ми; артқы ми; ми бағанасы; төртінші қарынша; төртінші қарыншаның шатыры; церебральды жоғары парус; алмас тәрізді шұңқыр; жоғарғы және төменгі церебральды педункулдар; медианалық ойық; бет туберкулезі; гипоглоссальды және кезбе нервтердің үшбұрыштары; орта деңгей; вестибулярлық өріс; ми жолақтары; бүйірлік қалталар; мидың аяқтары; кеуде аралық шұңқыр, артқы тесілген зат; қара зат; ортаңғы мидың төбесі; церебральды аяқтың негізі; ортаңғы миға, орталық сұр затқа су беру; мишықтың жоғарғы аяқтары; церебральды жоғары

парус; үшбұрыш үшбұрышы; таламус, оның алдыңғы туберкулезі және жастығы; мидың ортаңғы және жоғарғы беттері, жолақтары; интерталамикалық синтез; байлам үшбұрыштары, байламдар, байламдар; эпифиз; ортаңғы және бүйірлік геникулярлы дене; көрнекі қиылысу; көрнекі трактаттар; сұр туберкулез, шұңқыр, гипофиз; мастоидты денелер; үшінші қарынша; жатыр мойнының қалыңдауы; люмбосакральды қоюлау; церебральды конус; соңғы жіп; алдыңғы ортаңғы жарықшақ; артқы медианалық сулькус; алдыңғы бүйір ойығы; артқы бүйірлік ойық; артқы аралық борозда; алдыңғы омыртқа; артқы омыртқа; жұлын түйіні; жұлын жүйкесі; жұлын сегменті; алдыңғы мүйіз; артқы мүйіз; бүйір мүйіз; бүйірлік аралық, орталық аралық; орталық арна; алдыңғы шнур; артқы шнур; бүйір сым; меншікті байламдар (алдыңғы, бүйір, артқы); жұлынның артқы жолы; жұлынның алдыңғы сымы; бүйірлік спиноталамикалық жол; бүйірлік кортикальды-жұлындық (пирамидалық) жол; жұлын-қызыл жол; алдыңғы спиноталамикалық жол; алдыңғы кортикальды-жұлындық (пирамидалық) жол; жұлынның төбесі; ретикулоспинальды жол; жұлынның қатты қабығы; эпидуральды кеңістік; арахноид; субарахноидты кеңістік; жұлынның жұмсақ қабығы; тісжегі байланысы.

5. Лимфа жүйесі:

лимфа ағзалары біріншілік және екіншілік, Тимус, лимфа түйіндері, көкбауыр, сүйек кемігі, лимфа тамырлары, лимфа өзектері, лимфа жолдары.

Гистологиялық препараттар тізімі:

1. Адамның сперматозоидтары. Гематоксилин. x 1000.
2. Сүтқоректілердің аналық жыныс жасушасы. Гематоксилин-эозин. x 630.
3. Плацента. Аналық бөлігі. Гематоксилин-эозин. x 100.
4. Доңыздың кіндігі. Гематоксилин-эозин. x 40.
5. Плацента. Нәресте бөлігі. Гематоксилин-эозин. x 400.
6. Жұлынның эпендимоглясы. Азокармин. x 400.
7. Миелинді талшық. Осмиймен импрегнацияланған . x 200.
8. Көздің қасаң қабығы. Гематоксилин-эозин. x 100.
9. Көздің артқы қабырғасы. Көздің торлы қабығының қараңғы кездегі құрылысы. Гематоксилин-эозин. x 200.
10. Иірімді (Корти) мүшесі. Гематоксилин-эозин. x 400.
11. Жұлын түйіні. Гематоксилин-эозин. x 400.
12. Жұлынның көлденең кесіндісі. Күміспен импрегнацияланған. x40.
13. Үлкен ми сыңарларының қыртысы. Күміспен импрегнацияланған. x 200.
14. Мишық. Күміспен импрегнацияланған. x 200.
15. Көкбауыр. Гематоксилин-эозин. x 200.
16. Тимус. Гематоксилин-эозин. x 100.
17. Мысық гипофизі. Гематоксилин-эозин. x 200.
18. Бүйрек үсті безі. Қыртыстың шумақты және шоғырлы аймақтары. Азокармин. x 200.
19. Қалқанша без. Гематоксилин-эозин. x 400.
20. Құлақ маңы сілекей безі. Гематоксилин-эозин. x 630.
21. Өңеш. Гематоксилин-эозин. x 100.
22. Асқазан. Фундальді бөлігі (бездің мойын және дене аймағы). Конго-Рот. x 200.
23. Он екі елі ішек. Гематоксилин-эозин. x 100.
24. Адам бауыры. Гематоксилин-эозин. x 100.
25. Жатыр. Эндометрий. Гематоксилин-эозин. x 200.
26. Сиярдың сүт безі. Гематоксилин-эозин. x 100.
27. Жатыр түтігі. Азокармин. x 40.

28. Мысықтың аналық жыныс безі. Қыртысты зат. x 100.

29. Қуық асты безі . Гематоксилин-эозин. x 100.

30. Аталық жыныс безі. Гематоксилин-эозин. x 200.

Жазбаша жауаптарының сапа шкаласы

Баға	Критерии	Шкала, балл
Өте жақсы	1. барлық негізгі аспектілер логикалық түрде енгізілген және ұсынылған; 2. жоғары дәлдік (өзектілік, артық емес) және мәселеге үнемі назар аудару; 3. теориялық сұрақтарды керемет интеграциялау; 3. тиісті мысалдар келтіру; 4. проблеманы терең талдау және теориялық тұрғыдан негіздеу (егер қажет болса), барлық негізгі аспектілер анықталып түсіндіріледі; 5. кәсіби терминологияны жетік білу	90 - 100
Жақсы	1. барлық негізгі аспектілер логикалық түрде енгізілген және ұсынылған; 2. бар мәселеге үнемі назар аудару қанағаттанарлық дәлдігі, маңыздылығы және / немесе кейбір артықшылығы; 3. теориялық сұрақтардың қанағаттанарлық интеграциясы; 3. мысалдардың болмауы; 4. мәселенің қанағаттанарлық талдауы және теориялық негіздемесі (егер қажет болса), негізгі аспектілердің көпшілігі анықталып, түсіндіріледі; 5. кәсіби терминологияны дұрыс қолдану	75 - 89
Қанағаттанарлық	1. негізгі аспектілердің көпшілігі енгізілген; 2. Мәселеге қанағаттанарлық көңіл бөлу - кейбір қателіктер және / немесе байқалатын артықтық; 3. байқалатын интеграциясыз ұсынылған теориялық мәселелер; 3. Нашар мысалдар келтіру немесе мысалдарды ұсынбау; 4. проблеманы талдау және теориялық негіздеу (егер қажет болса), негізгі аспектілердің көпшілігі анықталып, түсіндіріледі; 5. кәсіби терминологияны дұрыс қолдану	50 - 70
Қанағаттанарлықсыз (FX)	1. Көптеген негізгі аспектілер жоқ; 2. мәселеге назар аудармау - маңызды емес және маңызды артықшылық; 3. интеграциясыз және түсініксіз берілген кейбір теориялық мәселелер; 3. болмауы немесе маңызды емес мысалдары; 4. мәселені талдау және теориялық негіздеу (егер қажет болса), негізгі аспектілердің көпшілігі жоқ;	25 - 49

	5. кәсіби терминологияны қолдану проблемалары	
(F) Қанағаттанарлықсыз	1. Негізгі аспектілердің көпшілігі немесе барлығы жоқ; 2. сұраққа шоғырлану, сұраққа қатысы жоқ көптеген мәліметтер жоқ; 3. теориялық мәселелердегі елеулі олқылықтар немесе оларды үстірт қарау; 3. мысалдардың немесе маңызды емес мысалдардың болмауы; 4. проблеманың талдауы және теориялық негіздемесі жоқ (егер қажет болса), негізгі аспектілердің көпшілігі жоқ; 5. кәсіби терминологияны қолдану проблемалары	0-24

Бағалау жүйесі

Әріптік бағалау жүйесі	Ұпайлардың сандық эквиваленті	%- құрамы	Дәстүрлі жүйе бойынша бағалау
A	4,0	95-100	Өте жақсы
A-	3,67	90-94	
B+	3,33	85-89	
B	3,0	80-84	Жақсы
B-	2,67	75-79	
C+	2,33	70-74	
C	2,0	65-69	Қанағаттанарлық
C-	1,67	60-64	
D+	1,33	55-59	
D-	1,0	50-54	Қанағаттанарлықсыз
FX	0	25-49	
F	0	0-24	
I (Incomplete)	-	-	«Пән толық игерілмеген» (GPA есептеу кезінде ескерілмейді)
P (Pass)	-	-	«Қабылданды» (GPA есептеу кезінде ескерілмейді)
NP (No Pass)	-	-	«Қабылданбайды» (GPA есептеу кезінде ескерілмейді)
W (Withdrawal)	-	-	«Пәннен бас тарту» (GPA есептеу кезінде ескерілмейді)
AW (Academic Withdrawal)			Академиялық себептер бойынша тәртіптен шығару (GPA есептеу кезінде ескерілмейді)

AU (Audit)	-	-	«Пән тыңдалды» (GPA есептеу кезінде ескерілмейді)
Атт.		30-60 50-100	Аттестатталды
Не атт.		0-29 0-49	Аттестатталмаған
R (Retake)	-	-	Пәнді қайта игеру

Емтихан технологиясына нұсқауы

1. Емтихан 3 сағатқа созылады.
2. Көрсетілген уақытта студент [«app.oqulyq.kz»](http://app.oqulyq.kz) сайтына кіреді.
3. Студент логин мен құпия сөзді Univer АЖ-нен алады.
4. Әрбір студентке билеттің жасалуы автоматты түрде жүзеге асырылады.
5. Емтихан міндетті прокторингтен (тексеруден) басталады (камера мен микрофонды өшіре алмайсыз): - сізге веб-камерасы бар ноутбук немесе үйдегі компьютер қажет. Егер ол жоқ болса, сіз смартфон камерасын, мысалы, «DroidCam client» қосымшасының көмегімен қолдана аласыз.
6. Жауап **OQYLYQ** бағдарламасының өзінде басылады. Қағаздағы қолмен жазылған жауап формасын қабылдау **ҚАРАСТЫРЫЛМАҒАН**.
7. Емтихан аяқталғаннан кейін студент **«Аяқтау»** батырмасын басады.

Негізгі әдебиеттер :

1. Айзман, Р. И. Физиология человека [Текст] : учеб. пособие / Р. И. Айзман, Н. П. Абаскалова, Н. С. Шуленина. - 2-е изд., перераб. и испр. - М. : ИНФРА-М, 2018. - 431, [1] с. : ил. - (Высшее образование - бакалавриат). - Библиогр.: с. 421-428. - ISBN 978-5-16-009279-9
2. Сапин, Михаил Романович. Анатомия человека [Текст] : в 2 т.: учебник / М. Р. Сапин, Г. Г. Брыскина. - 3-е изд., перераб. и доп. - М. : Академия, 2015. - 1000 (тираж) экз. - ISBN 978-5-4468-1112-0. Т. 1, 2
3. Ковалева, Лариса Валентиновна. Медицинская биофизика : учеб. пособие / Л. В. Ковалева ; Гос. мед. ун-т г. Семей. - 2-е изд. - Алматы : Ақнұр, 2019.
4. Студеникина, Татьяна Михайловна. Основы гистологии, цитологии, эмбриологии [Электронный ресурс] : учеб.-метод. пособие / Т. М. Студеникина, Н. А. Жарикова, В. В. Китиль ; М-во Здравоохранения РБ, БГМУ, Каф. гистологии, цитологии и эмбриологии, Каф. морфологии человека. - Минск : БГМУ, 2014. - 152 с. - ISBN 978-985-567-079-8
5. Долгушина, Л. В. Латинский язык и основы медицинской терминологии : учеб. пособие / Л. В. Долгушина ; Новосиб. гос. ун-т. – Новосибирск : РИЦ НГУ, 2015. – 96 с. ISBN 978-5-4437-0455-5

Қосымша әдебиеттер:

6. Бабский, Евгений Борисович. Физиология человека [Текст] : [учебник для мед. вузов] / Е. Б. Бабский (ред.), Н. Е. Бабская. - Алматы : ССК, 2017. Т. 1. - 258 с. : ил. -). - ISBN 978-601-240-659-7
7. Марысаев, В. Б. Атлас анатомии человека [Электронный ресурс] / В. Б. Марысаев. — Электрон. текстовые данные. — М. : РИПОЛ классик, 2009. — 576 с. — 978-5-386-01747-7. — Режим доступа: <http://www.iprbookshop.ru/37161.html>
8. Самойлов В.О. Медицинская биофизика [Электронный ресурс]/ Самойлов В.О.— Электрон. текстовые данные.— СПб.: СпецЛит, 2013.— 564 с.— Режим доступа: <http://www.iprbookshop.ru/45693.html>.

9. Цисык А.З. Латинский язык [Электронный ресурс]: учебник для студентов учреждений, обеспечивающих получение высшего медицинского образования/ Цисык А.З.— Электрон. текстовые данные.— Минск: ТетраСистемс, 2009.— 448 с.— Режим доступа: <http://www.iprbookshop.ru/28107.html>.

Онлайн-ресурстар

1. <https://app.lecturio.com/#/>
2. <https://3d4medical.com/>
3. https://www.youtube.com/channel/UCc_I2c2bUtO0p4DVeo6-Kxg
4. <https://sites.google.com/a/umich.edu/bluelink/curricula/anatomy-403?authuser=0>
5. <https://histologyknmu.wixsite.com/info/gistologicheskie-sajty>
6. <https://histologyknmu.wixsite.com/info/gistologicheskie-sajty>
7. <http://www.histology-world.com/contents/contents.htm>
8. <http://www.histologyguide.com/slidebox/02-epithelium.html>
9. <https://histology.medicine.umich.edu/resources>
10. <https://web.duke.edu/histology/>
11. <http://virtualslides.med.umich.edu/Histology/view.apml?listview=1&>